

Anestesia local intrarticular en la articulación de la rodilla

Dr. *Arturo García Casalía
Dr. **Gustavo Carradori
Dr. ***Carlos Bollini

Introducción

La anestesia local intrarticular para la realización de la cirugía artroscópica de rodilla es actualmente un procedimiento anestésico de rutina, confiable y fácil de realizar. Debido al auge que dichos procedimientos artroscópicos poseen hoy en día, la anestesia local como técnica anestésica se ha convertido en foco de estudio, presentándose como una alternativa válida para el paciente ambulatorio frente a la anestesia general o regional central.

Reseña histórica

El inicio de los procedimientos artroscópicos comienzan con Takagi en 1918, quien fue el primero en introducir un instrumento que permitiera visualizar el interior de la rodilla en cadáveres. Los primeros casos de artroscopías diagnósticas con anestesia local fueron descritos por Bircher en 1922; pero fue Geist en 1926 quien realizara una biopsia sinovial bajo anestesia local, por lo que se lo considera el pionero de la cirugía artroscópica. Ambos procedimientos, biopsico y anestésico, se difundieron a finales de la década del sesenta entre los reumatólogos. Johnson la utilizó en más de 400 artroscopías diagnósticas sin haber quedado plenamente satisfecho, ya que no inhibía el dolor ni la sensación de desagradado que se provoca al traccionar y/o cortar el menisco.

En la década del 70, McGinty y Matza desarrollaron la anestesia intrarticular de rodilla mediante el agregado de bupivacaína al líquido de lavado que se utiliza en este procedimiento, pero tampoco la consideraron satisfactoria para los fines quirúrgicos. A finales de dicha década, O'Connor la relega como método anestésico debido al nulo nivel de relajación muscular necesario para las diversas maniobras forzadas que permiten el acceso a los distintos compartimientos intrarticulares, sobre todo a la falta de una visión perfecta del campo quirúrgico, tan necesaria, mediante la isquemia que dicha técnica no brindaba. En los ochenta, Dandy refiere que en realidad la sangre que enturbia la visión procede de los tejidos superficiales escindidos al introducir el instrumental; si se filtran estos puntos con una so-

lución que contenga un vasoconstrictor, se logra un campo exangüe sin necesidad de isquemia¹.

Son numerosas las publicaciones sobre este tema en los últimos años, con modificaciones en la técnica de infiltración, en las concentraciones y volúmenes anestésicos empleados y en el agregado de coadyuvantes para el manejo del dolor postoperatorio.

Anatomía

La articulación de la rodilla es una trocleartrosis que permite movimientos de flexo-extensión y cierto grado de rotación. Su estructura es compleja, ya que se compone de tres articulaciones: una intermedia, entre la rótula y el fémur, y otras dos, lateral y medial, entre los cóndilos femorales y tibiales. Las caras articulares se corresponden con los grandes cóndilos curvos del fémur; los cóndilos aplanados de la tibia de sus caras superiores se conocen como patillos tibiales medial y lateral, que están separados por un área estrecha no articular que se ensancha en dirección antero-posterior, transformándose, por un lado, en el área intercondílea anterior y posterior respectivamente, y por el otro, en las caras articulares de la rótula.

En su superficie articular se encuentran los dos meniscos interarticulares o fibrocartílagos semilunares, llamados externo o lateral, con forma de "C" muy cerrada u "O" casi completa, y el interno o medial, con forma de "C" muy abierta. El medio de unión se compone de una cápsula articular y ligamentos.

La cápsula articular es una vaina fibrosa que se extiende desde la extremidad inferior del fémur hasta la extremidad superior de la tibia, presentando hacia delante una solución de continuidad a la superficie articular de la rótula. Cuando la pierna se flexo-extiende, aparece una depresión a cada lado del ligamento rotuliano, siendo la cápsula muy superficial en estos puntos. Esta cápsula fibrosa se completa y refuerza con cinco ligamentos intrínsecos: ligamento o tendón rotuliano, ligamento colateral del peroné (ligamento lateral), ligamento colateral de la tibia (ligamento medial), ligamento poplíteo oblicuo y ligamento poplíteo arqueado. Todos ellos se denominan también ligamentos externos,

*Médico Anestesiólogo CCPM, docente del Curso Superior de Médicos Anestesiólogos AARBA UBA.

**Médico Anestesiólogo Universitario, Hospital "Juan A Fernández".

***Médico Anestesiólogo CCPM. Docente del Curso Superior de Anestesiología AARBA-UBA. Coordinador Capítulo Anestesia Regional FAAAR.

para diferenciarlos de los internos (los ligamentos cruzados anterior y posterior que están dentro de la cápsula articular).

La cápsula sinovial de la rodilla es muy amplia; reviste la cara interna de la cápsula fibrosa y se extiende sobre los huesos de la articulación hasta los bordes de los cartílagos articulares, insertándose en la periferia de la rótula, separada del ligamento rotuliano por el cuerpo adiposo infrarrotuliano².

Técnica anestésica

La anestesia consta de dos tiempos: intraarticular y extraarticular.

Intraarticular

Se inicia por aquí el procedimiento para lograr un mayor tiempo de exposición/absorción del anestésico local por las estructuras intracavitarias.

Se posiciona al paciente en decúbito dorsal y, con el cuádriceps relajado, se procede a la infiltración del primer portal de entrada, que puede ser suprapatelar interno o externo (para los procedimientos con anestesia local intrarticular se prefiere el externo, más sencillo de realizar y menos doloroso). Habitualmente se utiliza como reparo un punto situado 1 cm por debajo del polo superoexterno de la rótula y 1 cm hacia distal. Se realiza un habón dérmico con una aguja 25G-5/8'', se infiltra la piel, celular subcutáneo y cápsula articular y se inyectan entre 5 a 10 ml, dependiendo del tamaño de la rodilla. A continuación, a través del trayecto establecido por la aguja anterior, se introduce una aguja 21G / 1'', orientándola y progresándola hacia el espacio entre la cara articular de la rótula y la cara articular del fémur. Muchas veces se percibe una pérdida de resistencia que se corresponde con el momento en el que la aguja atraviesa la cápsula articular e ingresa en el espacio intrarticular donde se deposita la solución anestésica. La posición correcta de la aguja en la cavidad se determina por los siguientes signos: 1) aspiración de líquido sinovial, cuando está presente, que puede ser de color amarillento (por rupturas meniscales) o sanguinolento (por rupturas meniscales periféricas o del/los ligamentos cruzados); 2) mínima resistencia a la inyección de la solución anestésica; 3) ausencia de dolor; 4) sensación de presión; 5) signo de la herradura o relleno de los fondos de saco subcuadrilaterales; 6) barbotaje; 7) goteo espontáneo a través de la aguja y 8) peloteo de la rótula.

Si se hace contacto con el polo superior de la rótula (se mueve la rótula empujada por la aguja), se redirecciona hacia abajo y en forma paralela a la cara posterior, o articular de la rótula en dirección al centro de la rodilla. Por el contrario, cuando se toca el fémur no hay desplazamiento y el procedimiento es doloroso.

Una maniobra muy útil para facilitar la identificación de los reparos y la introducción y el progreso de la aguja hacia la región central de la articulación es empujar la rótula hacia fuera como si se intentara subluxarla, y avanzar la aguja por debajo de la misma evitando de esta manera el daño de la cara articular con la punta de la aguja (Fig. 1).

Por otro lado, es conveniente informar al paciente que va a percibir la rodilla más tensa debido al mayor volumen de líquido que la ocupa³⁻⁸.

Extraarticular

Identifican los puntos de infiltración para los portales interno y externo, que son los puntos de entrada para el artroscopio y el instrumental quirúrgico. Se flexiona la rodilla 90 a 100° y se apoya la planta del pie en la camilla.

Se palpa el tendón rotuliano y ambos patillos tibiales ubicando la zona infrapatelar pararrotuliana a la altura de la interlínea articular. Primero se infiltra el portal externo en un punto situado a 2 cm por encima del platillo tibial y 1 cm lateral al tendón rotuliano, inyectando 5 ml de solución anestésica. Paso seguido se procede a infiltrar el portal externo a 2 cm por encima del platillo tibial y 1 cm medial al tendón rotuliano inyectando otros 5 ml de la solución anestésica (Fig. 2).

Ambas infiltraciones deben realizarse en un trayecto desde la piel hasta la superficie externa de la cápsula articular. Esto debe efectuarse con cuidado con una aguja no más larga que 25G-5/8'', para no infiltrar la sinovial, que en caso de estar lesionada dificultaría la visualización del cuerno anterior del menisco. En la mayoría de los pacientes la infiltración de la piel es dolorosa, sobre todo en la región del portal interno, debido a la proximidad de la rama genicular del nervio safeno interno. No obstante, algunos autores^{3,9} recomiendan ampliar la infiltración hacia atrás siguiendo la interlínea, para asegurar su bloqueo, con lo cual se conseguiría una mejor relajación en la maniobra de Valgo.

Inmediatamente después de haber retirado la aguja se practican movilizaciones activas y/o pasivas hasta donde la patología o el dolor lo permitan, con el objeto de facilitar la distribución uniforme de la solución anestésica por todos los tejidos y las estructuras intracavitarias.

Materiales

Aguja 25G 5/8 05/15 mm (mosquito)

Aguja 21G 2'' 0.8/ 5 mm (intramuscular)

Pote estéril

Jeringas de 20 ml

Campo fenestrado

Anestésicos locales: lidocaína 1% con epinefrina 1:200.000, bupivacaína 0.5% o 0.25% sin epinefrina.

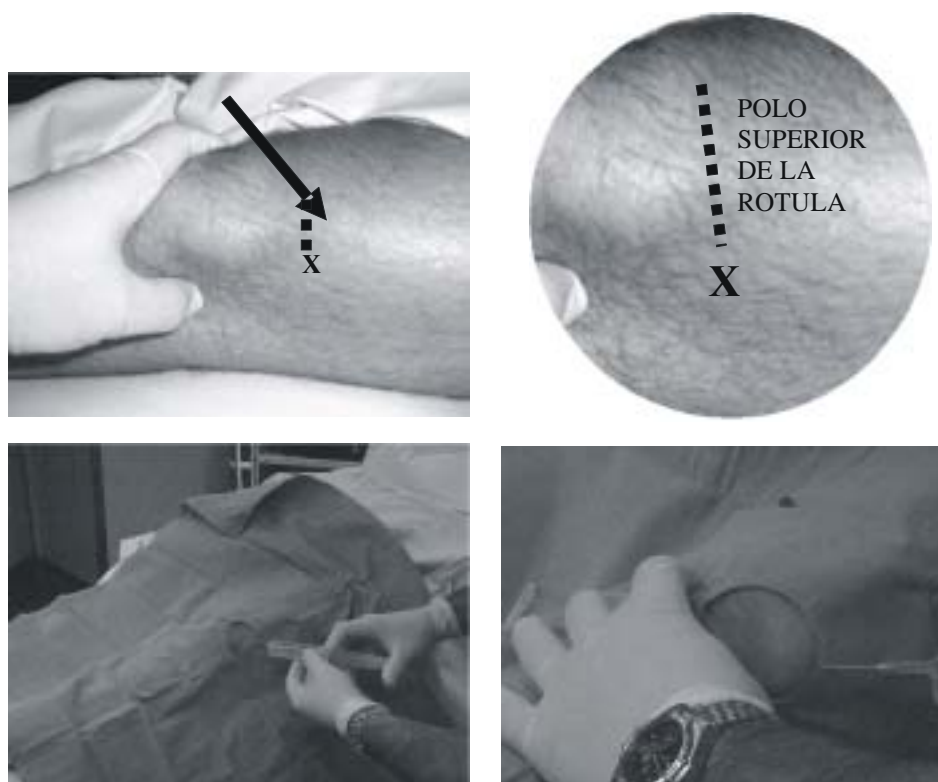


Fig. 1: Maniobra de subluxación de la rótula, punto de entrada de la aguja e infiltración del portal superoexterno.

Discusión

En la actualidad existen varias técnicas utilizadas para la anestesia-analgésica de la cirugía artroscópica de rodilla¹⁰⁻¹³. Consideramos que la anestesia local intraarticular es una excelente opción por su fácil realización, la sencilla identificación de los reparos anatómicos, su escasa afectación en la estabilidad hemodinámica y la posibilidad de una muy rápida externación del paciente; también son escasos los efectos adversos y es una gran ayuda en el manejo del dolor postoperatorio.

Por otro lado, los pacientes que así lo deseen pueden observar el procedimiento quirúrgico, ya que la artroscopia de rodilla bajo anestesia local intraarticular es una técnica mínimamente invasiva, no solo del punto de vista quirúrgico, sino también del punto de vista anestésico.

Algunos autores¹³ combinan la técnica local intraarticular con un bloqueo crural (anestesia regional combinada), lo que permite una mejor relajación del miembro inferior, la posibilidad de acceder al cuerno posterior del menisco sin la incomodidad y las molestias que esta maniobra ocasiona y, en el mejor de los casos, la opción de usar manguito hemostático.

La utilización de los coadyuvantes morfina, meperidina y fentanilo no es concluyente, pues no está claro que sus efectos estén mediados por receptores periféricos o por su absorción sistémica, apareciendo en muchos de los casos efectos adversos en relación a la dosis utilizada¹⁴⁻¹⁸. La incorporación de la clonidina en dosis de 150 mcg¹⁹ demostró tener efectos analgésicos comparables con la morfina y la neostigmina, incrementando los efectos analgésicos de la primera, aunque en dosis intraarticulares superiores a 150 mcg provoca hipotensión arterial. Dentro del grupo de los AINES, el ketorolac 60 mg y el tenoxicam 200 mg IA⁹ demostraron ser más eficaces que por vía IV, probablemente debido a una acción periférica mediada por receptores intraarticulares. Finalmente, el uso de neostigmina es controvertido, Gentili et al demuestran que 500 mcg de neostigmina tienen efectos equivalentes a 150 mcg de clonidina, mientras que Lauretti et al encuentran que no tiene efectos IA, pero es excelente por vía peridural. Por lo tanto, hasta el momento los efectos analgésicos intraarticulares son inciertos^{9,20,21}.

Otro aspecto a tener en cuenta es la selección adecuada de pacientes, ya que la anestesia local intraarticular posee limitaciones como toda técnica anestésica. En los pacientes

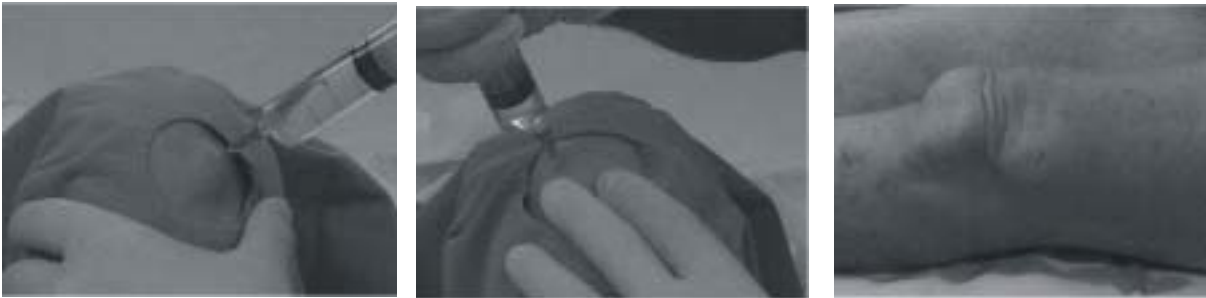

Fig. 2: Infiltración de ambos portales anteriores (lateral y medial) y aspecto de la rodilla luego de finalizada la infiltración de los tres portales.

obesos es difícil obtener una adecuada relajación muscular, lo que, sumado a la pérdida de referencias anatómicas, dificulta el procedimiento anestésico, el desarrollo de toda la cirugía y el posicionamiento del miembro inferior. Asimismo, está contraindicada en pacientes ansiosos, aprehensivos o que se nieguen al procedimiento; en menores de 18 años o pacientes menores de 40 kg; en procedimientos artroscópicos bilaterales, en aquellos individuos que presenten un espacio intraarticular estrecho, reacciones de sensibilidad o alergia a los anestésicos locales de tipo amida e infección en el sitio de punción. No la deberían practicar profesionales en etapa de aprendizaje o que no estén familiarizados con la técnica (maniobras bruscas de Varo o Valgo).

Finalmente por la posibilidad de resolver la mayoría de los procedimientos artroscópicos simples (meniscectomía interna o externa, plicas sinoviales, procedimientos condrales con perforaciones óseas, debridamientos articulares, procedimientos diagnósticos, dolor inexplicable e inflamación de la rodilla refractaria al tratamiento médico, enfermedad articular degenerativa, cuerpo libre intraarticular, sinovitis, etc.) de forma rápida, segura, efectiva y con escaso número de complicaciones, consideramos a la anestesia local intraarticular como una técnica de elección frente a otros procedimientos anestésicos.

Bibliografía

1. Azar, FM; Andrews JR: Artroscopia diagnóstica de rodilla. En: Andrews JR; Timmerman LA. Artroscopia, Edit Marban-Barcelona (2001), cap. 20, pág. 227.
2. Jobe CM, Wright M: Anatomy of the knee. En: Fu, FH; Harmer CD; Vince KG: Knee Surgery, Williams & Wilkins-Baltimore (1994), vol 1, Cap. 1.
3. Monzó E; Manzanos A; Cruz A et al: Anestesia local de la rodilla para cirugía artroscópica. Nuestra experiencia en 1000 casos. Rev Esp Anestesiología Reanim. 1992, 39:312-315.
4. Bollini CA; Arce G; Lacroze P: Anestesia local intrarticular para la artroscopia de rodilla. Experiencia clínica. Rev Arg Anest 1994, 52,2:83-88.
5. Eriksson E; Haggmark T; Saartok T et al: Knee arthroscopy with local anesthesia in ambulatory patients. Orthopedics 1986, 9,2:186-188.
6. McGinty JB; Matza RA: Arthroscopy of the knee. Evaluation of an out-patient procedure under local anesthesia. The journal of bone and joint surgery, 1978, 60-A,6:787-789.
7. Kizilkaya M; Yildirim OM; Dogan N et al: Analgesic effects of intraarticular sufentanil and sufentanil plus methylprednisolone after arthroscopic knee surgery. Anesth Analg, 2004, 98:1062-1065.
8. Barrack Robert L; Skinner Harry B; Brunet ME et al: Functional performance of the knee after intraarticular anesthesia. The American Journal of Sports Medicine, 1983, 11,4:258-261.
9. Gupta A: Update on intra-articular analgesia. Techniques in Regional Anesthesia and pain management, 2003, 7,3:155-160.
10. Sala-Blanch X; Lázaro JR; Otero E et al: Eficacia del bloqueo "tres en uno" en la cirugía artroscópica de la rodilla. Estudio comparativo con el bloqueo subaracnoideo. Rev Esp Anestesiología Reanim, 1998, 45,275-279.
11. Goranson BD; Lang S; Cassidy DJ et al: A comparison of three regional anaesthesia techniques for outpatient knee arthroscopy. Can J Anaesth. 1997, 44,4:371-376.
12. Graham NM; Shanahan MG; Barry P et al: Postoperative analgesia after arthroscopic knee surgery: A randomized, prospective, double-blind study of intravenous regional analgesia versus intra-articular analgesia. Arthroscopy 2000, 16,1:64-66.
13. Schwarz SK; Franciosi LG; Ries CR et al: Addition of femoral 3-in-1 blockade to intra-articular ropivacaine 0.2% does not reduce analgesic requirements following arthroscopic knee surgery. Can J Anesth 1999, 46,8:741-747.
14. Kalso E; Smith L; McQuay H et al: No pain, no gain: clinical excellence and scientific rigour-lessons learned from IA morphine. Pain 2002, 98:269-275.
15. Likar R; Kapral S; Steinkellner H et al: Dose-dependency of intra-articular morphine analgesia. British Journal of Anaesthesia 1999, 83,2:241-244.
16. Kalso E; Smith L; McQuay H et al: No pain, no gain: clinical excellence and scientific rigour-lessons learned from IA morphine. Pain 2002, 98:269-275.
17. Gupta A; Bodin L; Holmstrom B et al: A systematic review of the peripheral analgesic effects of intraarticular morphine. Anesth Analg 2001, 93:761-770.
18. Soderlund A; Boreus L; Westman L et al: A comparison of

- 50,100 and 200 mg of intra-articular pethidine during knee joint surgery, a controlled study with evidence for local demethylation to norpethidine. *Pain* 1999, 80:229-238.
19. Reuben S; Connelly N: Postoperative analgesia for outpatient arthroscopic knee surgery with intraarticular clonidine. *Anesth. Analg* 1999, 88:729-733. Cheng Yang L; 20-Chen LM; Wang CH J et al: Postoperative analgesia by intra-articular neostigmine in patients undergoing knee arthroscopy. *Anesthesiology* 1998, 88,2:334-339.
21. Gentili M; Enel D: Postoperative analgesia by intraarticular clonidine and neostigmine in patients undergoing knee arthroscopy. *Reg Anesth Pain Med* 2001, 26:342-347.

Dirección postal: Dr. A. Casalía García
E-mail: agcasalia@sinectis.com.ar